

Ulcere corneali,  
Cheratiti infettive  
**OGGI PUOI  
GUARIRLE!**



Vision Engineering Italy



**VETUVIR**®

[www.vetuvir.com](http://www.vetuvir.com)

**Vision Engineering Italy srl**

Via Livenza 3, 00198 Roma

[www.vetuvir.com](http://www.vetuvir.com)

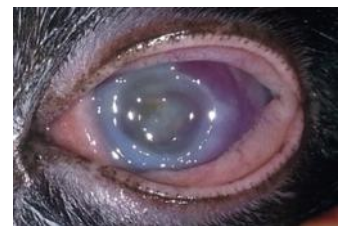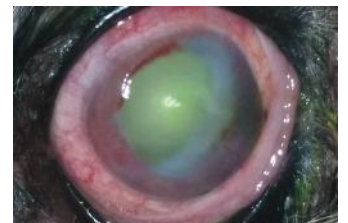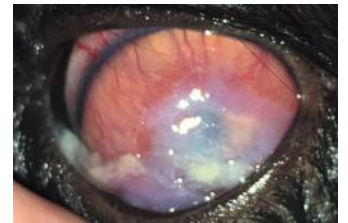
[visioengvet@visioeng.com](mailto:visioengvet@visioeng.com)

Ulcere corneali,  
Cheratiti infettive  
**OGGI PUOI  
GUARIRLE!**

Le cheratiti infettive  
e le ulcere corneali  
possono essere considerate  
un'emergenza oftalmologica!

Le terapie attualmente  
disponibili non garantiscono  
la risoluzione della malattia  
e spesso i nostri animali da  
compagnia perdono la vista<sup>1</sup>.

*Nelle foto, dall'alto in basso: ulcera corneale superficiale nel cane, ulcera corneale profonda nel gatto, ulcera corneale nel cane ed ulcera corneale nel gatto. Gentile cortesia di A. Marchegiani, P. Cassarani, A. Guandalini, C. Giordano.*



World Health  
Organization

***Antimicrobial Resistance:  
No action today, no cure tomorrow !***

*Resistenza agli antimicrobici:  
Nessuna azione oggi, nessuna cura domani!*

**WHO, 2011**

Considerando gli **insuccessi terapeutici** causati dal crescente fenomeno dell'**antibiotico-resistenza (AMR)**, diviene sempre più necessaria un'alternativa efficace alle attuali terapie per la cura delle ulcere corneali.<sup>2,3,4</sup>

# FOTOTERAPIA CORNEALE: LA NUOVA FRONTIERA DELLA TERAPIA ANTIMICROBICA IN MEDICINA VETERINARIA



*Solutions to unmet needs in eye care*

Vetuvir® è stato sviluppato da **Vision Engineering Italy srl**, un'impresa innovativa italiana, per l'esclusivo uso in medicina veterinaria.



# Fototerapia corneale: dimostrazione di efficacia

**VETUVIR®**

L'innovativo dispositivo  
illuminatore UV-A

**Riboflavin/UV-A corneal phototherapy for treating ulcerative keratitis in dogs: a prospective, randomized, controlled clinical trial<sup>5</sup>**

Andrea Marchegiani <sup>1\*</sup>, Rodolfo Gialletti <sup>2</sup>, Maria P Cassarani<sup>1</sup>, Matteo Cerquetella<sup>1</sup>, Anna Rita Attili<sup>1</sup>, Giuseppe Lombardo<sup>3,4</sup>, Marco Lombardo<sup>4,5</sup>, Alessandro Fruganti<sup>1</sup>, Rolando Arcelli<sup>2</sup>

## Abstract

Scopo dello studio è stato il confronto dell'efficacia del trattamento di FOTOTERAPIA CORNEALE con RIBOFLAVINA/UV-A rispetto alle attuali terapie antimicrobiche topiche utilizzate per il trattamento delle ulcere corneali nei cani.

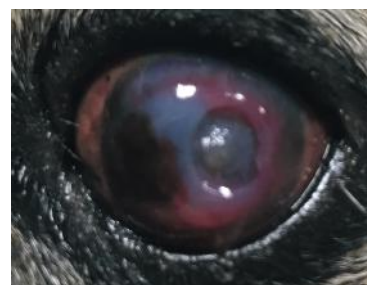Venticinque cani (n=25) con segni clinici di ulcera corneale o melting corneale sono stati arruolati e randomizzati a ricevere la fototerapia corneale (n=16) o gli antimicrobici topiche (n=9).

La fototerapia corneale è stata eseguita mediante applicazione di una soluzione oftalmica di Riboflavina (Visioflavin®, Vision Engineering Italy srl) sulla cornea per 20 minuti, seguita dall'irradiazione UV-A della cornea a 30 mW/cm<sup>2</sup> per 3 minuti utilizzando un dispositivo UV-A innovativo (Vetuvir®, Vision Engineering Italy Srl)

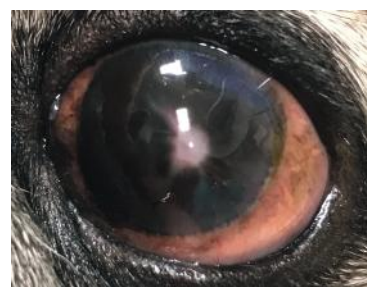I controlli oftalmologici di follow-up sono stati eseguiti all'arruolamento e fino a 49 giorni dopo il trattamento. La guarigione della lesione ulcerosa è stata determinata come colorazione negativa della cornea alla fluoresceina. Tutti i cani, tranne uno nel gruppo di antimicrobici topiche, hanno completato il follow-up.

La fototerapia corneale ha ottenuto la guarigione completa della ferita corneale in tutti i cani (16/16; 100%) entro 20.5 ± 7.8 giorni; nessun danno dell'endotelio corneale è stato riscontrato dopo la procedura.

Nel gruppo di antimicrobici topiche, solo due cani (2/8; 25%) hanno raggiunto la guarigione completa entro 21.5 ± 15.6 giorni; i restanti 6 cani, a causa di una progressione della malattia riscontrata tramite punteggio clinico oggettivo, sono stati sottoposti al giorno 14 alla fototerapia corneale ed hanno raggiunto la guarigione completa (100% = 6/6) in 15.8 ± 7.0 giorni.




*Il giorno prima di Vetruvir®*



*Un mese dopo Vetruvir®*

La fototerapia corneale si è dimostrata sicura ed efficace per il trattamento delle ulcere corneali del cane e può rappresentare un'opzione valida per accelerare la guarigione della lesione corneale e la risoluzione clinica di queste gravi patologie infettive.



LO STUDIO CLINICO RANDOMIZZATO CONTROLLATO HA DIMOSTRATO CHE LA FOTOTERAPIA CORNEALE È EFFICACE E SICURA PER IL TRATTAMENTO DELLE ULCERE CORNEALI NEI CANI.

1) come trattamento di prima scelta ;

2) nei casi che non avevano risposto ai farmaci antimicrobici per uso topico (fenomeno di resistenza antibiotica).

1. Scuola di Bioscienze e Medicina Veterinaria, Università di Camerino;
2. Dipartimento di Medicina Veterinaria, Università di Perugia;
3. CNR-IPCF, Istituto per i Processi Chimico-Fisici;
4. Vision Engineering Italy srl, Roma;
5. Studio Italiano di Oftalmologia, Roma.



Riboflavina 0,1%

# EQUIRVIS

Riboflavina 0,22%





# An Assay System to Evaluate Riboflavin/UV-A Corneal Phototherapy Efficacy in a Porcine Corneal Organ Culture Model<sup>6</sup>

1. Dipartimento di Medicina Veterinaria, Università di Padova;

2. Dipartimento di Biomedicina Comparata, Università di Padova;

3. Dipartimento di Ingegneria Gestionale, Università di Padova;

4. Dipartimento di Ingegneria Informatica, Università di Padova;

5. School of Engineering, London South Bank University, London;

6. Vision Engineering Italy srl, Roma;

7. Consiglio Nazionale delle Ricerche, Istituto per i Processi Chimico-Fisici, Messina;

8. Fondazione Banca degli Occhi del Veneto, Venezia Zelarino.

Anna Perazzi<sup>1</sup>, Chiara Gomiero<sup>2</sup>, Livio Corain<sup>3</sup>, Ilaria Iacopetti<sup>1</sup>, Enrico Grisan<sup>4,5</sup>, Marco Lombardo<sup>6</sup>, Giuseppe Lombardo<sup>7</sup>, Gianni Salvalaio<sup>8</sup>, Roberta Contin<sup>1</sup>, Marco Patruno<sup>2</sup>, Tiziana Martinello<sup>2</sup> and Antonella Peruffo<sup>2</sup>.

## Abstract

Lo scopo di questo studio è stato l'analisi del processo di guarigione di ulcere corneale sperimentalmente indotte in colture di cornee suine dopo fototerapia corneale con Riboflavina (Visioflavin®, Vision Engineering Italy srl) ed UV-A (Vetuvir®, Vision Engineering Italy srl).

Le alterazioni corneali nello stroma sono state valutate mediante un metodo automatizzato di analisi delle immagini in grado di localizzare le lesioni all'interno dello stroma. L'analisi è stata eseguita dividendo la sezione corneale in 24 regioni di interesse (ROI) e integrando i dati analisi con un "approccio multi-aspetto".

Sono stati analizzati tre gruppi di cornee:

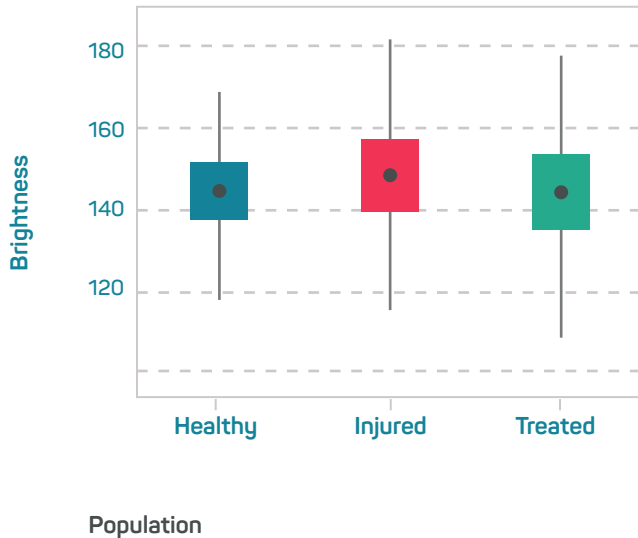
- cornee sane (controlli)
- cornee ulcerate non trattate
- cornee ulcerate e trattate con fototerapia corneale

**Lo studio ha rivelato un effetto significativo della fototerapia corneale nel processo di guarigione delle lesioni corneali rispetto alle cornee non trattate (p <0,001).**

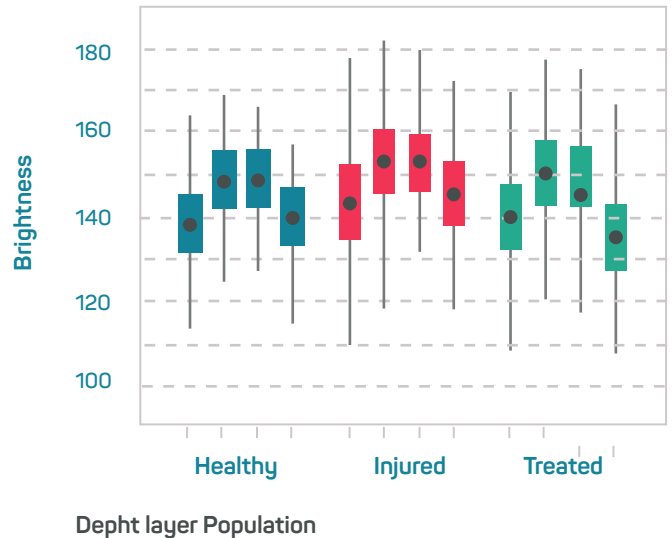
La fototerapia corneale con riboflavina ed UV-A ha dimostrato un effetto significativo nel ripristinare i valori di integrità stromale delle cornee danneggiate riportandole ai valori delle cornee sane, dimostrando che la fototerapia corneale può ripristinare la fisiologica struttura dello stroma lesionata da gravi ulcere indotte sperimentalmente.

# In questo studio sperimentale, la fototerapia corneale ha dimostrato di essere efficace nella guarigione delle ulcere corneali indotte sperimentalmente.

(a) Boxplot of Brightness by Population



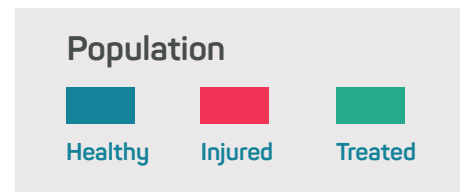(b) Boxplot of Brightness by Depth Layer and Population



Boxplot della distribuzione di intensità dei tessuti corneali nei tre gruppi di studio: controlli sani (blu), casi con ulcera non trattata (rossi) e casi con ulcera trattata con Vetuvir (verdi).

a) boxplot che confrontano i dati tra i gruppi di studio;

b) boxplot che confrontano i dati per gruppo di studio e spessore corneale.



## Bibliografia

1. Ollivier FJ. *Bacterial corneal diseases in dogs and cats*. *Clin Tech Small Anim Pract* 2003; 18(3): 193-198.
2. Saputra S et al. *Antimicrobial resistance in coagulase-positive staphylococci isolated from companion animals in Australia. A one year study*. *PLoS One* 2017; 12(4): e0176379.
3. European Medicine Agency. *Committee for medical products for veterinary use (CVMP) Strategy on antimicrobials 2016-2020*.
4. Ministero della Salute. *Uso corretto degli antibiotici negli animali da compagnia*.
5. Marchegiani A. et al. *Corneal photochemotherapy for the treatment of deep septic corneal ulcer in dogs*. *Veterinary Ophthalmology* 2019; E81-E89. Abstracts: *Annual Scientific Meeting of the European Society of Veterinary Ophthalmology, Dublin, Ireland 3-6 Oct 2019*.
6. Perrazzi A. et al. *An Assay System to Evaluate Riboflavin/UV-A Corneal Phototherapy Efficacy in a Porcine Corneal Organ Culture Model*. *Animals (Basel)* 2020; 10(4): E730.

**Vision Engineering Italy srl**

Via Livenza 3, 00198 Roma

[www.vetuvir.com](http://www.vetuvir.com)

[visioengvet@visioeng.com](mailto:visioengvet@visioeng.com)

VISIOFLAVIN<sup>®</sup>

VETUVIR<sup>®</sup>

EQUIRVIS<sup>®</sup>



*Il tuo distributore*

**Vision Engineering Italy srl**

Via Livenza 3, 00198 Roma

[www.vetuvir.com](http://www.vetuvir.com)

[visioengvet@visioeng.com](mailto:visioengvet@visioeng.com)



**VISION  
ENGINEERING  
ITALY**

*Solutions to unmet needs in eye care*